

scapula

Université Salah Bounider Constantine 3. Faculté De Médecine. Département De Médecine Laboratoire
D'anatomie
Polycopie pour Les Étudiants De Première Année De Médecine
Année Universitaire 2024-2025.

SCAPULA

PLAN :

I-OBJECTIFS.

II-INTRODUCTION.

III-MISE EN PLACE.

IV-ANATOMIE DESCRIPTIVE :

A-FACE ANTERIEURE.

B-FACE POSTERIEURE.

C-LES BORDS.

D-LES ANGLES.

V-INTERET CLINIQUE

scapula

I-OBJECTIFS :

- 1-Mise en place.
- 2-Décrire les faces, les bords et les angles.
- 3- Décrire les surfaces articulaires et les insertions musculaires.
- 4-Intérêt clinique.

II-INTRODUCTION :

Os plat, pair, non symétrique, mince et triangulaire, appliqué sur la partie postérieure et supérieure du thorax, en regard des sept premières côtes.

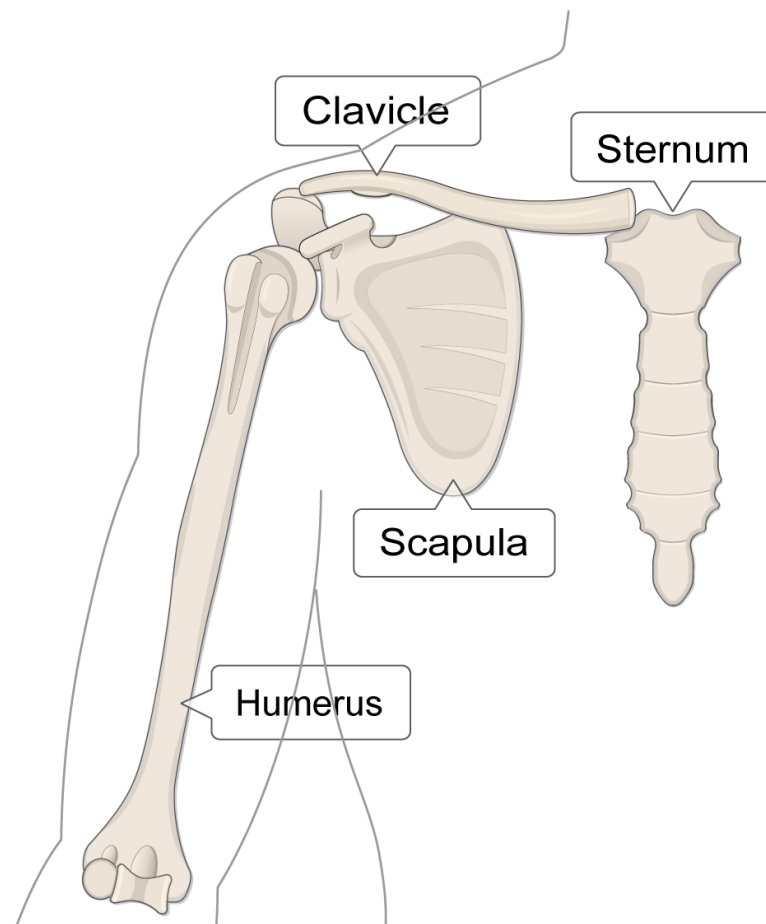


Fig. 1 : vue antérieure de la scapula

scapula

III-MISE EN PLACE :

- En avant, la face concave de l'os.
- En dehors, le bord le plus épais se terminant par une surface articulaire.
- En haut, le bord le plus court.

IV-ANATOMIE DESCRIPTIVE :

La scapula présente à décrire :

- Deux faces : antérieure et postérieure.
- Trois bords : supérieur ou cervical, interne ou spinal et externe ou axillaire.
- Trois angles : supéro-externe, supéro-interne et inférieur.

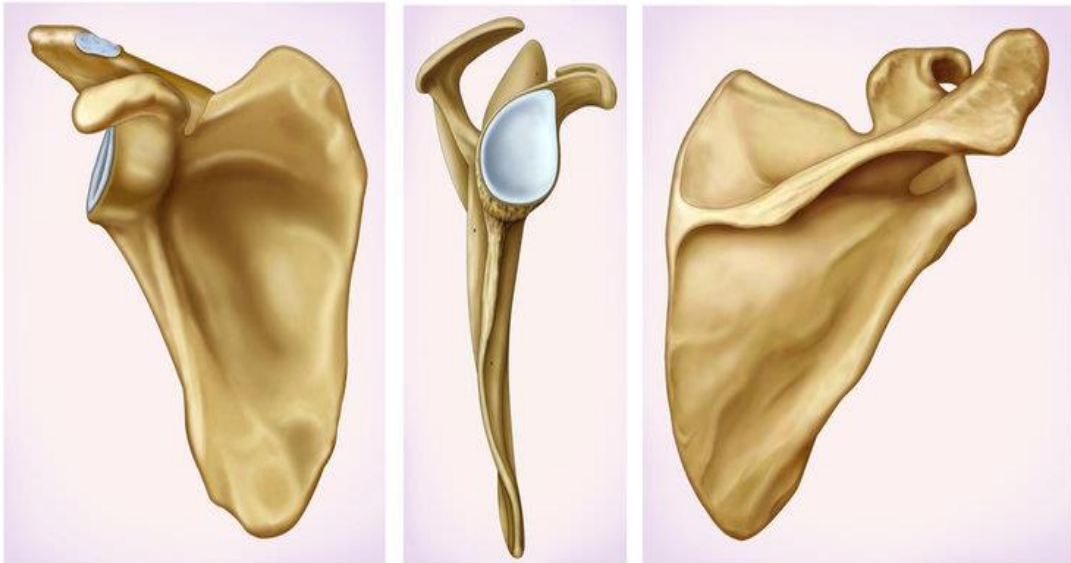


Fig. 2 : vue antérieure, postérieure et latérale de la scapula

scapula

A-FACE ANTERIEURE :

Elle est excavée dans presque toute son étendue et porte le nom de fosse subscapulaire, elle est parcourue par 3 ou 4 crêtes qui s'étendent du col de la scapula jusqu'au bord interne de l'os et donne insertion le muscle subscapulaire.

-En dehors de la fosse subscapulaire, on remarque une saillie allongée, parallèle au bord externe de l'os, c'est le pilier de la scapula qui donne insertion aux faisceaux inférieurs du muscle subscapulaire.

-En dedans de la fosse subscapulaire, le long du bord interne se trouve une surface rugueuse, sur laquelle se fixe le muscle grand dentelé antérieur.

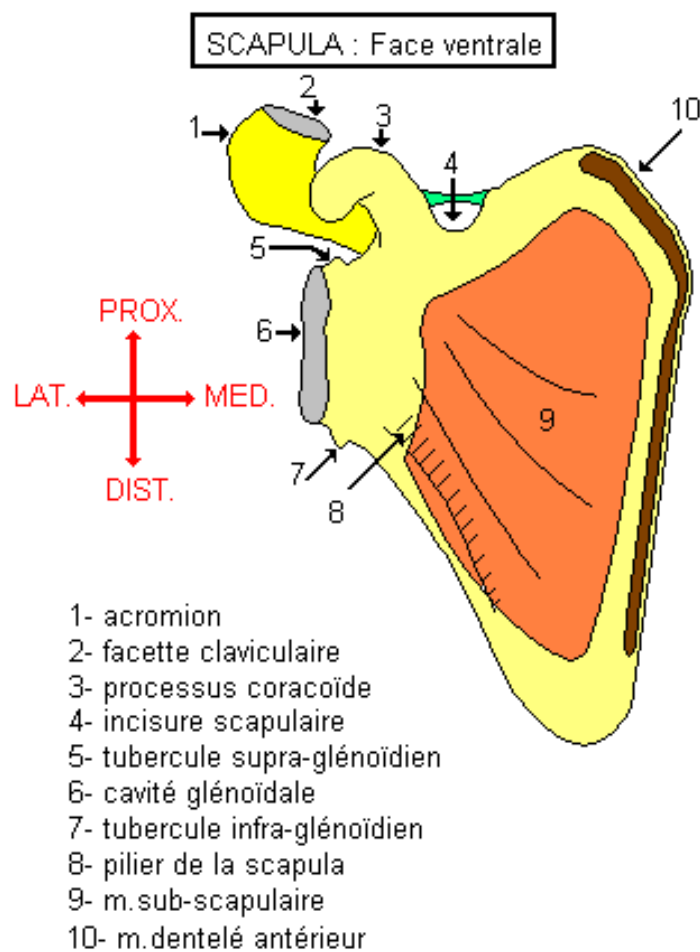


Fig. 3 : face ventrale de la scapula

scapula

B-FACE POSTERIEURE :

Convexe dans son ensemble, elle est divisée en 2 portions par une saillie transversale, l'épine scapulaire. Au-dessus de l'épine se trouve la fosse supra-épineuse ; au-dessous, la fosse infra-épineuse.

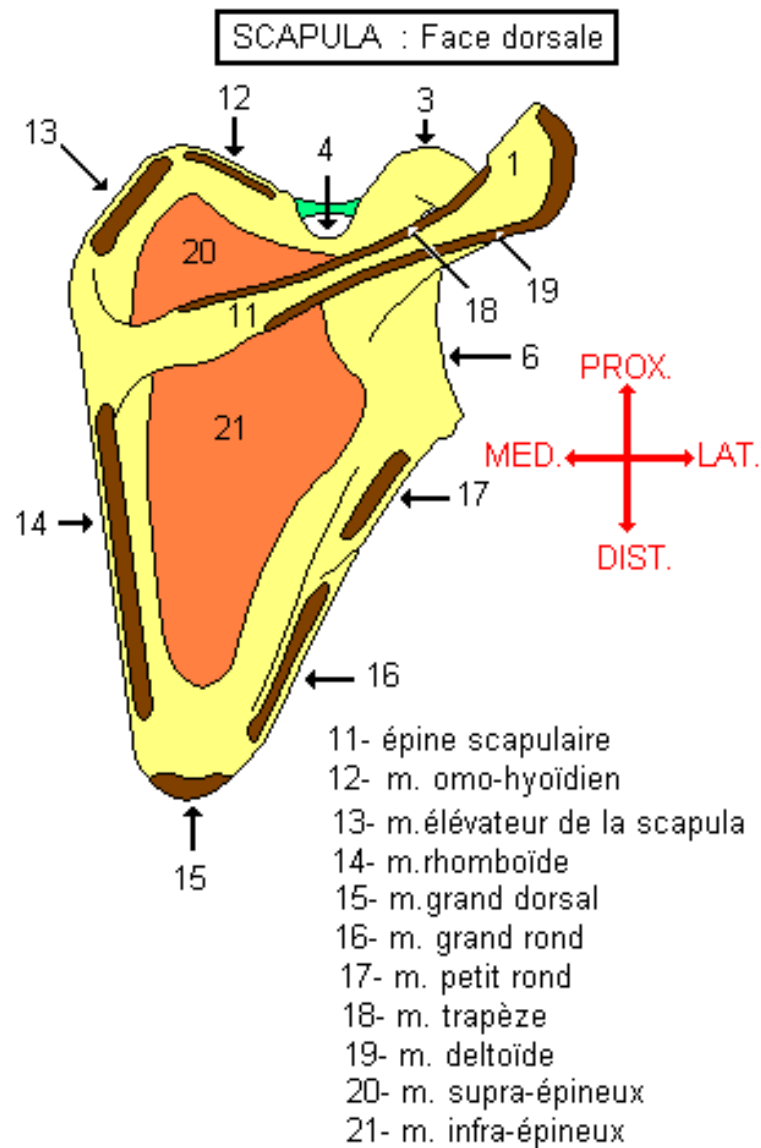


Fig. 4 : face dorsale de la scapula

1-EPINE SCAPULAIRE :

C'est une lame osseuse triangulaire, implantée transversalement sur la face postérieure de la scapula, à l'union de son quart supérieur avec ses trois quarts inférieurs.

Par ses deux faces, supérieure et inférieure, l'épine répond aux fosses supra et infra-épineuses.

Elle présente trois bords :

- Le bord antérieur est uni à la scapula ;
- Le bord externe : concave et lisse se continue avec la face inférieure de l'acromion ;
- Le bord postérieur : épais et rugueux, il est divisé par une crête en deux versants ; son versant supérieur donne insertion au muscle trapèze et son versant l'inférieur au muscle deltoïde.

L'épine scapulaire se continue en dehors par un processus, l'acromion.

1-26

Vue supéro-postéro-médiale de l'épine.

1. face post. du corps
2. face sup. de l'épine
3. bord post. de l'épine
4. acromion
5. coracoïde

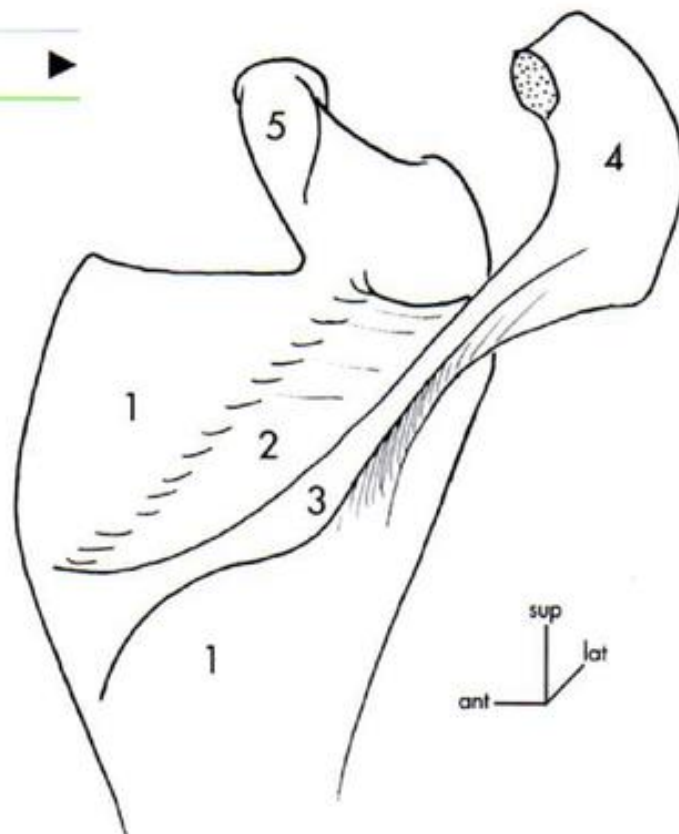


Fig. 5 : vue supéro-postéro-médiale de l'épine de la scapula

scapula

-L'acromion :

Il est aplati et présente : deux faces, l'une supérieure, l'autre inférieure, et deux bords, l'un interne, l'autre externe.

- Le bord interne est occupé par une facette articulaire elliptique qui s'articule avec l'extrémité externe de la clavicule ;

- le bord externe : donne insertion aux faisceaux moyen du deltoïde.

Les deux bords de l'acromion se réunissent pour former l'angle de l'acromion.

2-FOSSE SUPRA-EPINEUSE :

Elle répond au muscle supra-épineux.

3-FOSSE INFRA-EPINEUSE :

Elle est divisée par une crête qui court le long du bord externe de la scapula, en deux parties :

- Partie interne : représente les 3 / 4 de la surface de la fosse infra épineuse et donne attache au muscle infra-épineux ;

- la partie externe est subdivisée en deux zones : l'une supérieure, où s'insère le muscle teres minor ; l'autre inférieure où s'attache le muscle teres major.

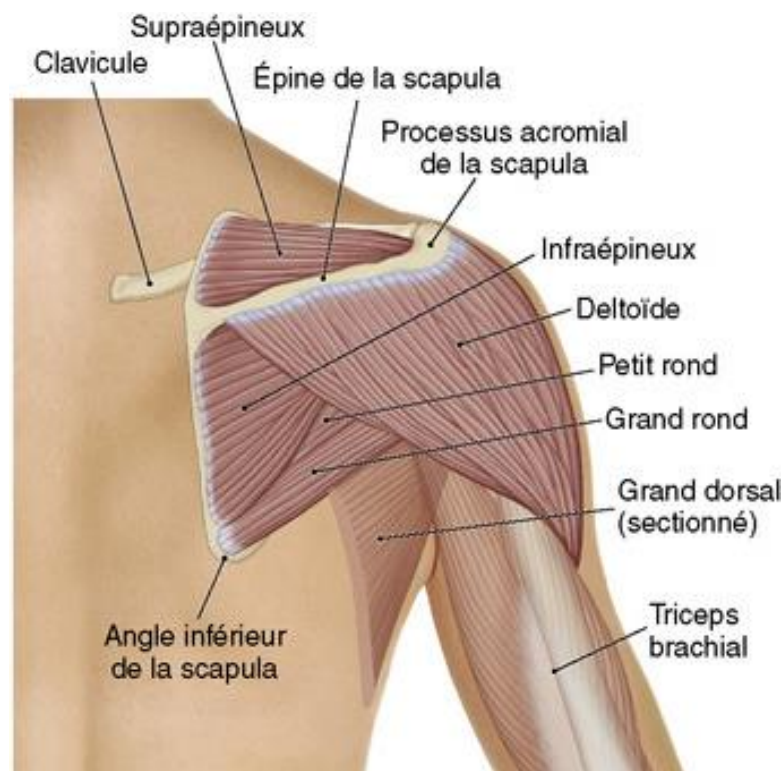


Fig. 6 : vue postérieure de l'épaule

scapula

C-LES BORDS :

On distingue trois bords : bord supérieur ou cervical, bord interne ou spinal, bord externe ou axillaire.

1-BORD SUPERIEUR OU CERVICAL :

Court et mince, il se termine en dehors par l'incisure scapulaire dans laquelle passe le nerf supra-scapulaire et donne insertion au muscle omo-hyoïdien.

2-BORD INTERNE OU SPINAL :

C'est le plus long des trois bords. Il dessine un angle ouvert en dehors dont le sommet répond à l'épine de la scapula.

-Son $\frac{1}{4}$ supérieur donne insertion au muscle angulaire.

- Ses $\frac{3}{4}$ inférieurs donnent insertion au rhomboïde.

3-BORD EXTERNE OU AXILLAIRE :

C'est une crête osseuse, mince qui se termine en haut par une surface triangulaire, rugueuse, c'est le tubercule infra glénoïdal, sur lequel se fixe le tendon du chef long du muscle triceps brachial.

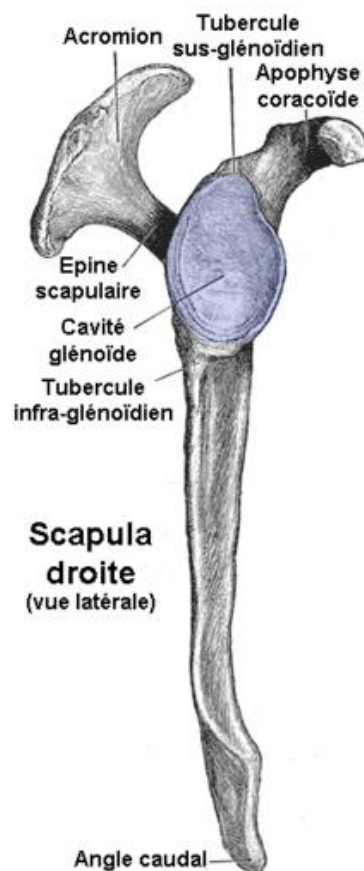


Fig. 7 : bord axillaire de la scapula

scapula

D-LES ANGLES :

On distingue trois angles ; supérieur, inférieur, externe.

1-ANGLE SUPERIEUR :

Situé à la jonction du bord supérieur et du bord interne. Il donne insertion au muscle angulaire de la scapula.

2-ANGLE INFERIEUR :

Situé à la jonction des bords interne et externe, il peut donner insertion à un faisceau du muscle latissimus dorsi.

3-ANGLE EXTERNE :

Il présente à décrire la cavité glénoïdale, le col de la scapula et le processus coracoïde.

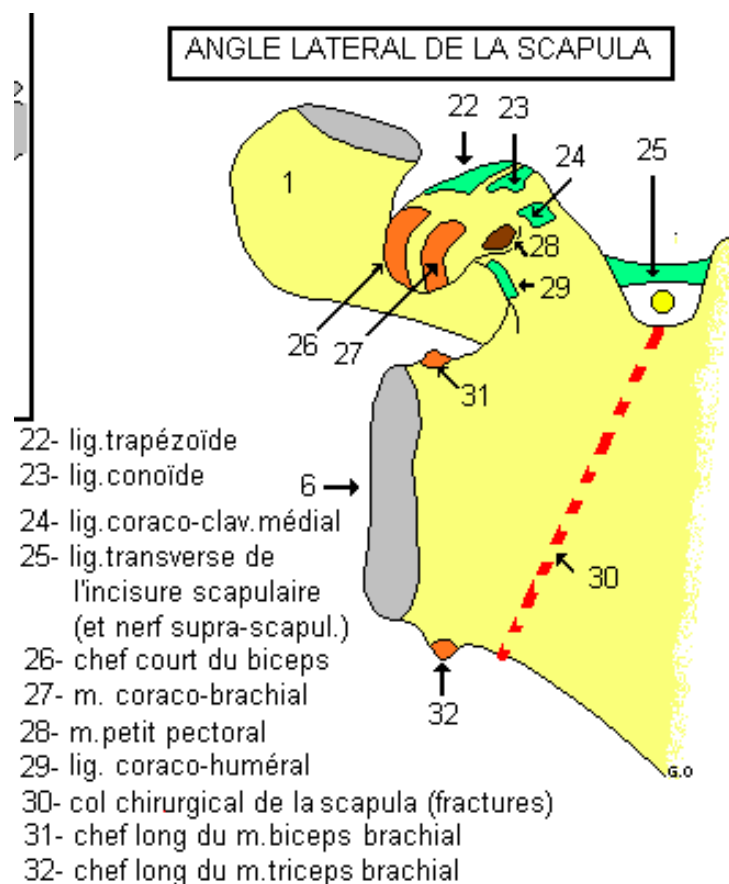


Fig. 8 : angle latérale de la scapula

scapula

- **La cavité glénoïdale :**

C'est une surface articulaire, ovale, à grosse extrémité inférieure, et s'articule avec la tête de l'humérus.

Le centre de la cavité glénoïdale présente une petite saillie, appelée tubercule glénoïdien. Sur le bord antérieur, à l'union de ses 2/3 supérieurs, il existe une large dépression ; c'est l'incisure glénoïdale.

Au-dessus de la cavité glénoïdale, on a le tubercule supra glénoïdal, sur lequel se fixe le chef long du muscle biceps brachial.

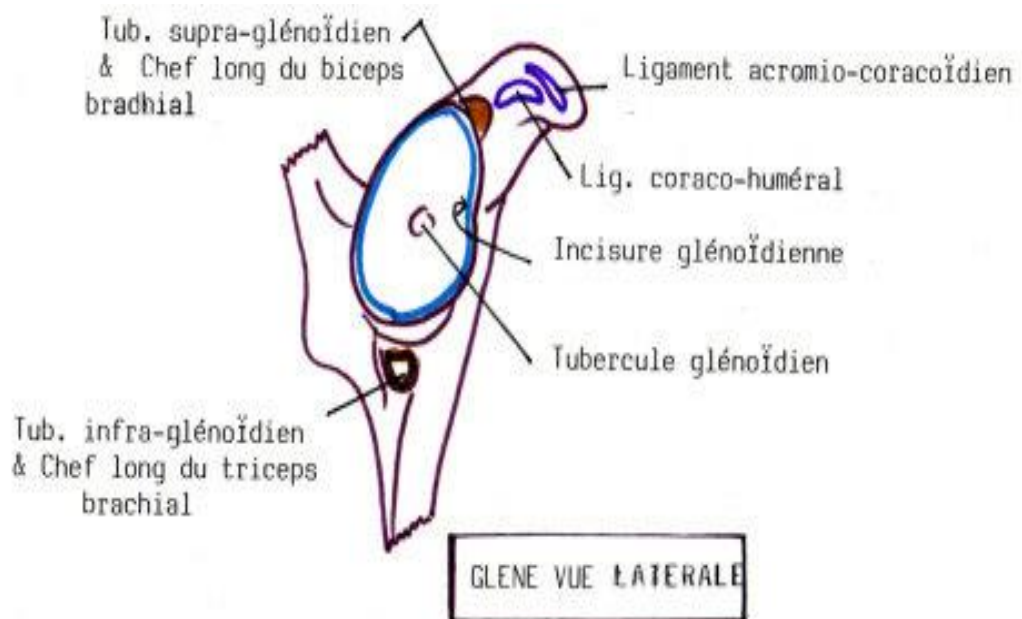


Fig. 9 : cavité glénoïdale de la scapula (vue latérale)

- **Le col de la scapula :**

La cavité glénoïdale est supportée par un col épais, court et aplati. La face postérieure du col dessine une gouttière qui fait communiquer les fosses supra et infra-épineuse.

- **Processus coracoïde :**

Il est situé sur la face supérieure du col, en dedans du tubercule supra glénoïdal . Il à la forme d'un doigt demi-fléchi. Il présente donc deux segments : l'un vertical, l'autre horizontal.

Le segment vertical s'unit au col de la scapula.

Le segment horizontal présente :

- une face inférieure concave et lisse ;

scapula

- une face supérieure donne insertion au muscle petit pectoral en avant et les ligaments conoïde et trapézoïde en arrière ;
- un bord externe donne attache aux ligaments coraco-acromial et coraco huméral ;
- un bord interne ou s'insère aussi le muscle petit pectoral en avant et les ligaments coraco-claviculaires en arrière ;
- un sommet : ou s'insère le tendon du chef court du muscle biceps brachial et du muscle coraco-brachial.

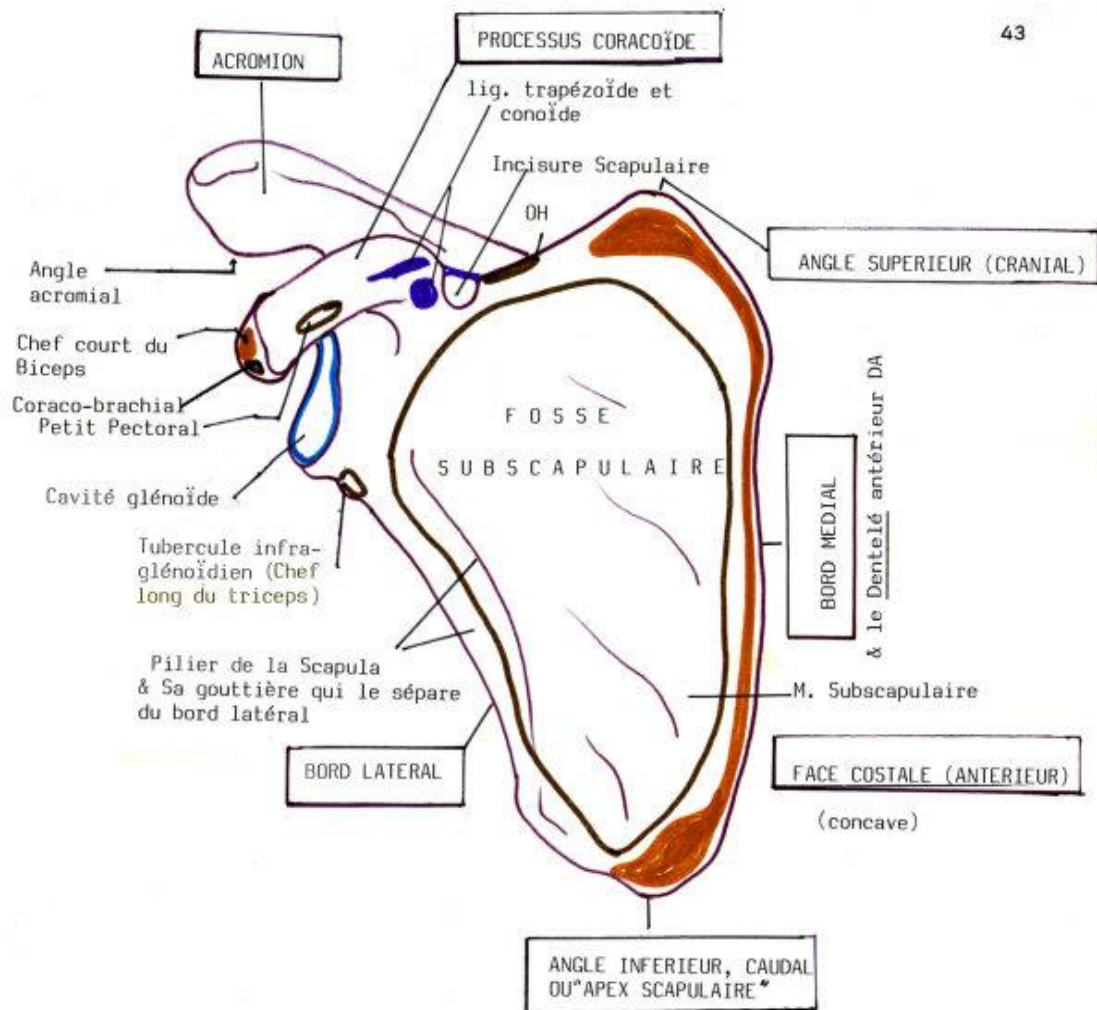


Fig. 10 : face antérieure de la scapula avec insertions musculaires

scapula

INTERET CLINIQUE :

- Fracture de l'écaïlle de la scapula (pas d'immobilisation).
- Fracture du col de la scapula (intervention chirurgicale parfois nécessaire).

Références :

Henri Rouviere et André Delmas, Anatomie humaine, descriptive, topographique et fonctionnelle. Tome 3 membres, 15 édition, MASSON.

J.Brizon et J.Castaing, Les feuillets d'anatomie, ostéologie du membre supérieur. Fascicule I, Librairie Maloine S.A.

Si Salah Hammoudi.le cours d'anatomie.descriptive,topographique et fonctionnelle.appareil locomoteur 1 membre supérieur.Auto-édition.HS.