

# SQUELETTE DE LA MAIN

PLAN :

I-CONSTITUTION.

II-CARPE.

III-METACARPE.

IV-PHALANGES.

**I-CONSTITUTION :**

Le squelette de la main est formé de 3 parties :

- le carpe qui répond au poignet.
- le métacarpe qui forme le squelette de la paume de la main.
- les phalanges qui constituent le squelette des doigts.

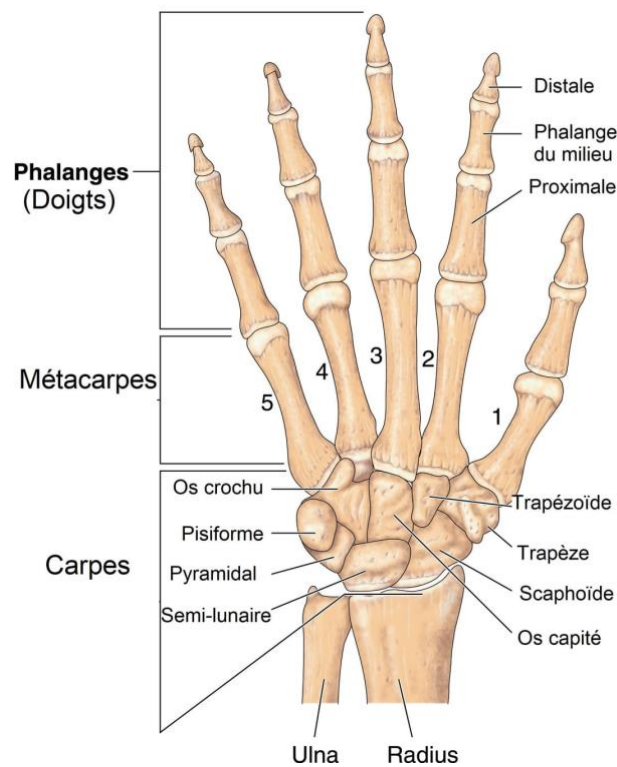


Fig. 1 :squelette de la main

## II-CARPE :

Le carpe est un massif osseux constituant le poignet qui s'unit en haut avec les os de l'avant-bras et en bas avec le métacarpe, il est constitué par 8 os de type court, disposés en 2 rangées :  
 -la rangée supérieure ou proximale : comprend de dehors en dedans : le scaphoïde, le lunatum, le triquétrum, le pisiforme.

La face supérieure des 3 premiers os ( scaphoïde, lunatum, triquétrum) constitue le condyle carpien qui s'articule avec les os de l'avant-bras.

-la rangée inférieure ou distale : comporte de dehors en dedans : le trapèze, le trapézoïde, le capitatum, l' hamatum.

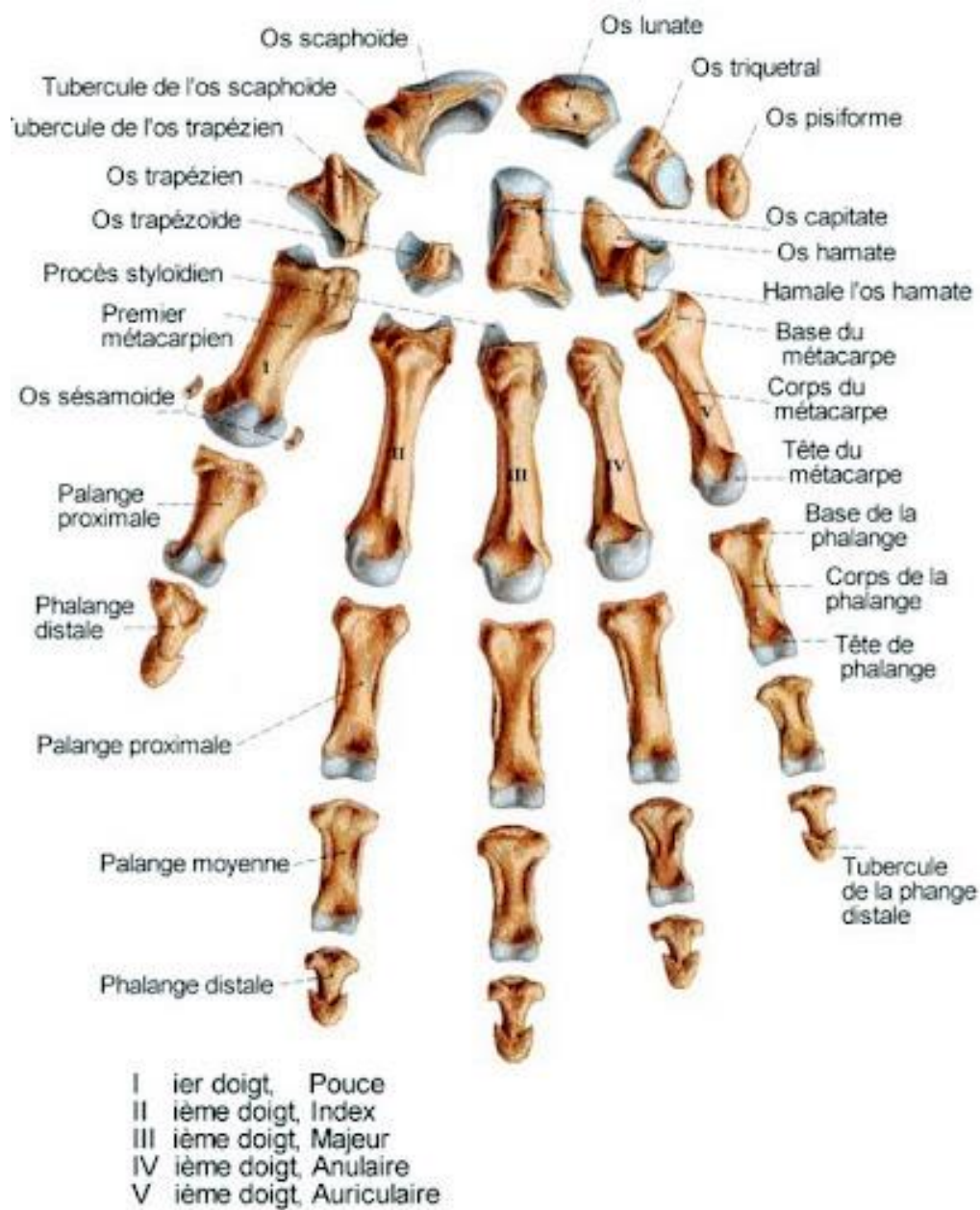


Fig. 2 : squelette de la main détaché

### III-METACARPE :

Il constitue le squelette de la paume de la main.

Il est composé de 5 métacarpiens, ce sont des os de type long, pair et non symétrique, comptés de dehors en dedans.

Chaque métacarpien, présente à décrire : un corps, une base ou extrémité proximale et une tête ou extrémité distale.

### IV-PHALANGES :

Elles prolongent les métacarpiens et constituent le squelette des doigts.

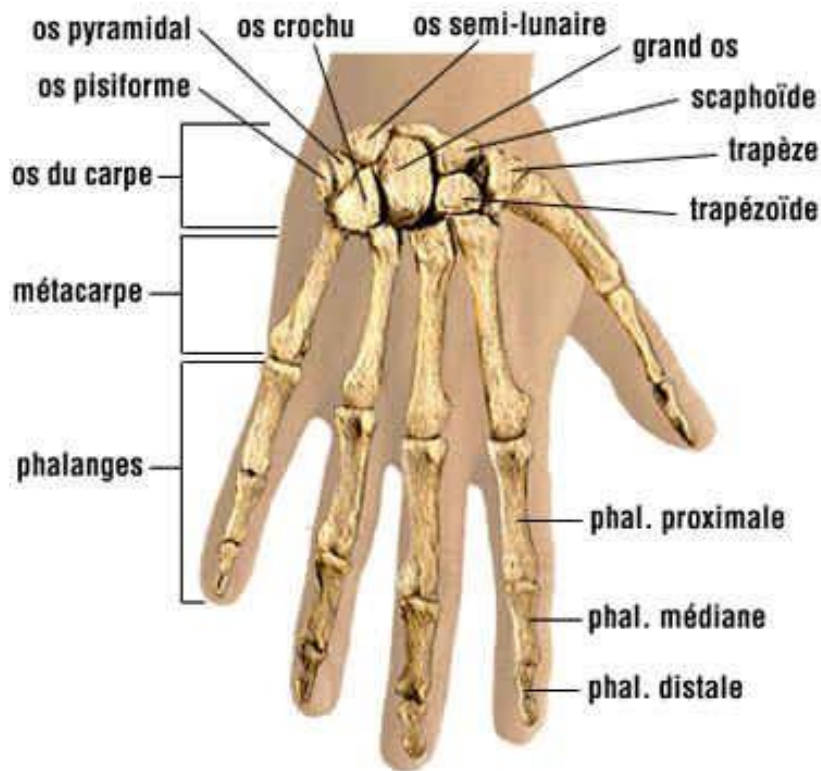
Chaque doigt a 3 phalanges :

-Phalange proximale ou phalange.

-Phalange moyenne ou phalangine.

-Phalange distale ou phalangette.

sauf le pouce qui n'a que 2 phalanges.



**FIN**

Référence :

Henri Rouviere et André Delmas, Anatomie humaine, descriptive, topographique et fonctionnelle. tome 3 membres, 15 édition, MASSON.

S.A. Si Salah Hammoudi. le cours d'anatomie. descriptive, topographique et fonctionnelle. appareil locomoteur 1 membre supérieur. Auto-édition. HS.