

UNIVERSITE SALAH BOUBNIDER CONSTANTINE 3
FACULTE DE MEDECINE
DEPARTEMENT DE MEDECINE
LABORATOIRE D'ANATOMIE
MEDECIN CHEF : PR BOULACEL A.
POLYCOPIE POUR LES ETUDIANTS DE PREMIERE ANNEE DE MEDECINE
FAIT PAR : DR BENDJELLOUL MAYA

FIBULA

I-DEFINITION.

II-ANATOMIE DESCRIPTIVE.

A-DIAPHYSE.

B-EPIPHYSE PROXIMALE.

C-EPIPHYSE DISTALE.

I-DEFINITION :

Os long, grêle, pair, non symétrique, forme avec le tibia le squelette de la jambe .

Il est situé à la partie externe de la jambe, en dehors du tibia . Il s'articule :

-en haut avec le tibia formant l'articulation tibio-fibulaire proximale.

-en bas avec le talus formant l'articulation talo- crurale et le tibia pour l'articulation tibio-fibulaire distale.

II- DIAPHYSE :

Elle est prismatique est triangulaire, et présente à décrire : trois faces et trois bords.

1-FACE LATERALE : présente :

-une partie supérieure : donne insertion au muscle long fibulaire.

-une partie moyenne : insertion du court fibulaire.

-une partie inférieure : présente une crête oblique qui la divise en deux segments :l'un antérieure, sous cutané ;l'autre postérieure sur lequel glissent les tendons des muscles fibulaires.

2- FACE MEDIALE : présente la crête interosseuse qui la divise en deux parties :

- partie antérieure: donne insertion aux muscles long extenseur des orteils et 3eme fibulaire.

- partie postérieure : insertion du tibial postérieure

3-FACE POSTERIEURE :

-partie supérieure : donne insertion au muscle soléaire.

-partie moyenne : présente le foramen nourricier et donne insertion au long fléchisseur de l'hallux

- partie inférieure : change de direction et devient médiale.

4- BORD ANTERIEURE : mince et tranchant., se fusionne en bas avec la malléole latérale.

5-BORD MEDIAL : donne insertion au tibial postérieure.

6-BORD LATERAL :donne insertion au septum intermusculaire postéro-latéral.

III-EPIPHYSE PROXIMALE :

Extrémité conique à base supérieure et dont le sommet se continue avec le corps de l'os, relié à la diaphyse par un segment rétréci, le col. Elle présente :

- un pourtour .
- une face supérieure : présente sur sa partie interne une surface articulaire avec la surface fibulaire de l'extrémité supérieure du tibia.
 - un sommet ou apex de la tête fibulaire .

IV-EPIPHYSE DISTALE :

C'est la malléole latérale, elle est plus volumineuse et plus longue que la malléole médiale et descend plus bas que celle-ci, elle présente deux faces, deux bords et un sommet ou apex :

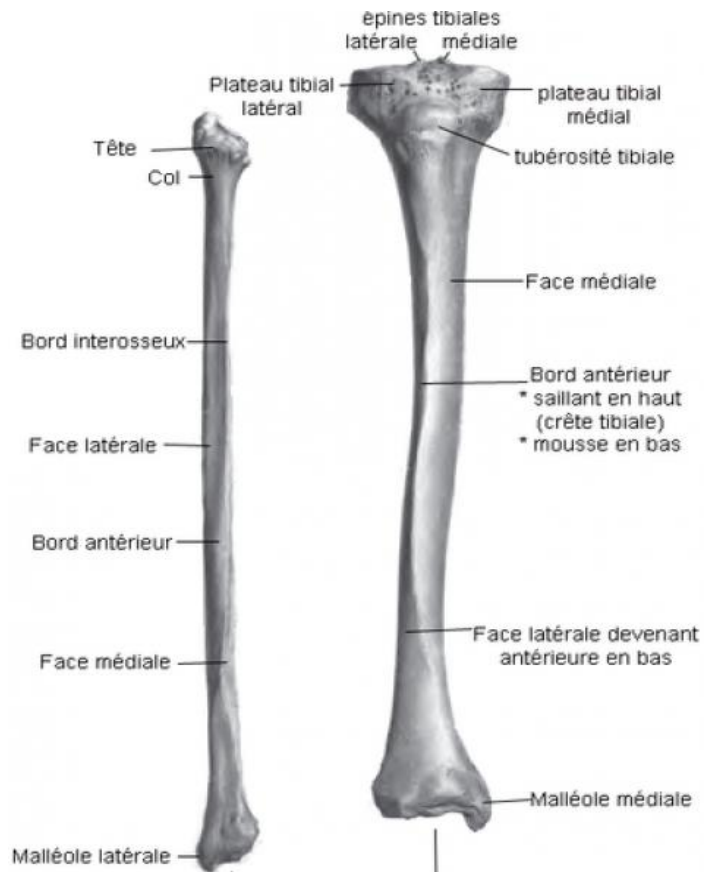
- face latérale : présente un segment antérieur, lisse sous cutané, et un segment postérieur déprimé en gouttière ou glisse les tendons des muscles fibulaires.
- face médiale : présente une facette articulaire triangulaire avec le talus.
 - bord antérieur .
 - bord postérieur .
 - un apex .

FIN

Références :

Henri Rouviere et André Delmas, Anatomie humaine, descriptive, topographique et fonctionnelle. tome 3 membres, 15 édition, MASSON.

FIBULA



Fibula et Tibia
(jambe droite - vue antérieure)