

Articulations Du Poignet et de la Main

PLAN

- I. Introduction**
- II. Anatomie Descriptive**
 - 1- Surfaces articulaires**
 - 2- Moyens d'unions**
 - A- La capsule**
 - B- Les ligaments passifs**
 - 3- La synoviale**
- III. Anatomie fonctionnelle**

Objectifs

- Savoir classer une articulation
- Connaitre les différentes surfaces articulaires qui forment une articulation, et leurs moyens d'union.
- Connaitre les différents axes et mouvements de l'articulation.

Articulation du poignet

I. INTRODUCTION

Le poignet est un complexe articulaire distal du membre thoracique reliant la main à l'avant-bras
Il est doté en tant que segment effecteur de multiples fonctions :
Mobilité – Stabilité – Adaptabilité - Préparation du pouce à l'opposition.
Il est formé par l'articulation radio-carpienne et l'articulation radio-ulnaire distale.

Articulation Radio-ulnaire distale

C'est une diarthrose type trochoïde qui réunit la tête de l'ulna à l'incisure ulnaire du radius.

I.ANATOMIE DESCRIPTIVE

1-LES SURFACES ARTICULAIRES :

Elles sont représentée par :

- **L'INCISURE ULNAIRE** :située sur la face interne de l'extrémité inférieure du radius ,elle à la forme d'un segment de cylindre creux ,revêtue de cartilage et reçoit la tête ulnaire.
- **LA TETE DE L'ULNA** :Elle est arrondie et présente deux facettes articulaires :l'une externe qui s'articule avec l'incisure ulnaire, l'autre inférieure convexe, répond au ligament triangulaire.ces deux facettes sont revêtues de cartilage.

2-MOYENS D'UNION :

Sont représenté par les ligaments, la capsule

A. LA CAPSULE : Enveloppe fibreuse très mince et lâche, qui s'insère sur le pourtour des surfaces articulaires du radius et de l'ulna et sur les bords antérieur et postérieur du disque articulaire radio- ulnaire.

B. LES LIGAMENTS :

1-Le disque articulaire radio-ulnaire (ligament triangulaire):considéré à la fois comme ligament et surface articulaire, c'est une lame fibro-cartilagineuse triangulaire, horizontale, à base latérale, placée entre la tête de l'ulna et le carpe, il s'insère en dedans par son sommet sur le processus styloïde de l'ulna, et en dehors par sa base, au bord inférieur de l'incisure ulnaire du radius.

Les deux faces du ligament sont concaves, articulaires et revêtues de cartilage.la face supérieure répond à la

facette inférieure de la tête de l'ulna, la face inférieure repose sur les os lunatum et triquetrum.

Le ligament triangulaire est le moyen d'union le plus puissant entre les deux os de l'avant bras.

2-Ligament radio-ulnaire antérieur et postérieur : placés en avant et en arrière de l'articulation et tendus entre le radius et l'ulna.

3-LA SYNOVIALE : Tapisse la face profonde de la capsule.

II- ANATOMIE FONCTIONNELLE :

L'articulation radio-ulnaire distale est le siège d'un seul mouvement : la rotation. Ce mouvement de rotation est appelé pronation ou supination suivant le sens dans lequel se produit la rotation.

Articulation Radio-carpienne

C'est une diarthrose type condylienne, elle unit l'avant-bras à la main. On l'appelle radio-carpienne car des deux os de l'avant-bras, seul le radius s'articule directement avec le carpe .

I. ANATOMIE DESCRIPTIVE

1-SURFACES ARTICULAIRES :

a/LA SURFACE ARTICULAIRE ANTEBRACHIALE : constituée par :

- **La surface articulaire carpienne du radius :** c'est la face inférieure de l'épiphyse distale du radius.
- **Le disque articulaire radio-ulnaire:** il est horizontal et sépare les articulations radio-ulnaire distale et radio-carpienne.

L'extrémité inférieure de l'ulna ne prend ainsi aucune part direct à la constitution de l'articulation radio-carpienne.

b/LA SURFACE ARTICULAIRE RADIALE DU CARPE (CONDYLE CARPIEN)

Il est formé de dehors en dedans par les faces supérieures du scaphoïde, du lunatum et du triquétrum. La correspondance des surfaces articulaires s'établit ainsi :

-le scaphoïde s'articule avec la facette triangulaire de l'épiphyse distale du radius

-le lunatum s'articule dans ses deux tiers externes avec le radius et dans son tiers interne avec le disque articulaire radio-ulnaire.

-le triquétrum s'articule avec le disque articulaire radio-ulnaire.

2-LES MOYENS D'UNIONS :

A. LA CAPSULE :

C'est un manchon fibreux qui s'insère en haut et en bas sur le pourtour des surfaces articulaires et aux bords antérieure et postérieure du ligament triangulaire.

B. LES LIGAMENTS :

a-LIGAMENTS PALMAIRES(antérieurs): Deux faisceaux:

- **LIGAMENT RADIO- CARPIEN PALMAIRE**: très résistant, il s'insère sur le processus styloïde du radius et le bord antérieur de l'épiphyse distale du radius et se termine sur le lunatum et le capitatum.
- **LIGAMENT ULNO-CARPIEN PALMAIRE** : moins résistant, il naît sur le processus styloïde de l'ulna et le bord antérieure du disque articulaire radio-ulnaire, puis s'étale en éventail pour se terminer sur le lunatum, le triquetrum et le capitatum.

b-LIGAMENT DORSAL: LIGT RADIO-CARPIEN DORSAL : moins développé que les ligaments palmaires, il naît sur le bord postérieur de l'extrémité distale du radius et se termine sur la face dorsale des os triquetrum, hamatum, lunatum, et accessoirement le scaphoïde.

c-LE LIGAMENT COLLATERAL RADIAL DU CARPE : triangulaire, il est tendu du sommet du processus styloïde du radius au scaphoïde en se divisant en deux faisceaux terminaux..

d-LIGAMENT COLLATERAL ULNAIRE DU CARPE : résistant, il est tendu du sommet du processus styloïde de l'ulna et se divise en deux faisceaux ; le postérieur s'attache à l'os triquetrum et l'antérieur à l'os pisiforme.

3-LA MEMBRANE SYNOVIALE :

tapisse la face profonde de la capsule .Sa face dorsale présente parfois des prolongements synoviaux qui s'insinuent entre les fibres de la capsule et peuvent être le point de départ de kyste synoviaux (tuméfactions arrondies et saillantes).

II- ANATOMIE FONCTIONNELLE :

L'articulation radio carpienne est une articulation à deux axes de rotation permettant à la main de réaliser quatre mouvements :

1-axe transversal : autour duquel s'effectuent des mouvements de flexion-extension de la main.

2-axe antéro-postérieur : ce sont les mouvements d'abduction et d'adduction.

Articulations inter-carpiennes

1/Articulations inter-carpiennes proximales

- Articulation Lunato-scaphoïdienne
- Articulation Lunato-triquétrale
- Articulation du pisiforme et triquetrum

2/Articulations inter-carpiennes distales

- Articulation Trapèzo-trapézoidienne
- Articulation Capitato-trapézoidienne
- Articulation Capiato-hamateïenne

Articulation medio-carpienne

Articulation intermédiaire du carpe , en forme de S , fortement engrainée , Articulation synoviale de type bicondylaire rattachée fonctionnellement au poignet

Les moyens d'union sont marqués en plus de la capsule par le Ligament radié du carpe:

Origine : Face antérieure du capitatum

Terminaison :

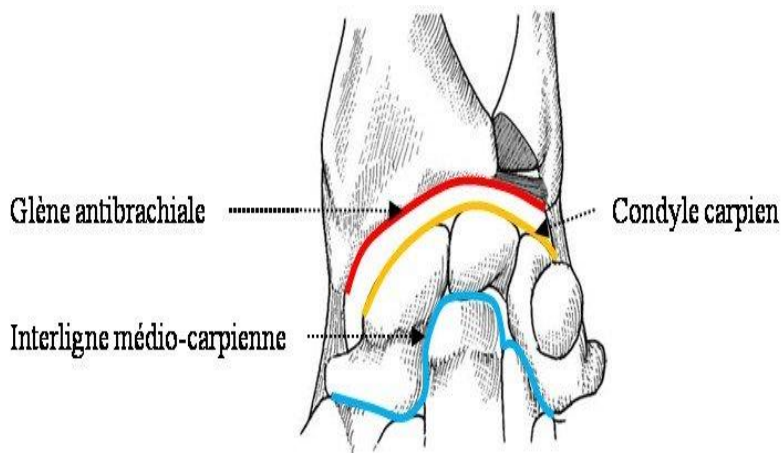
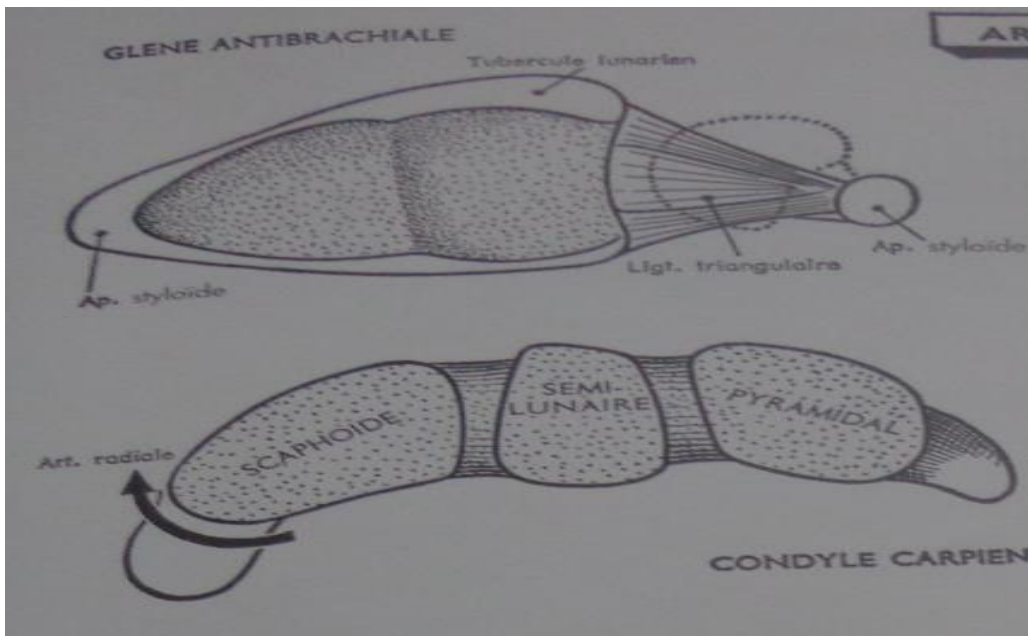
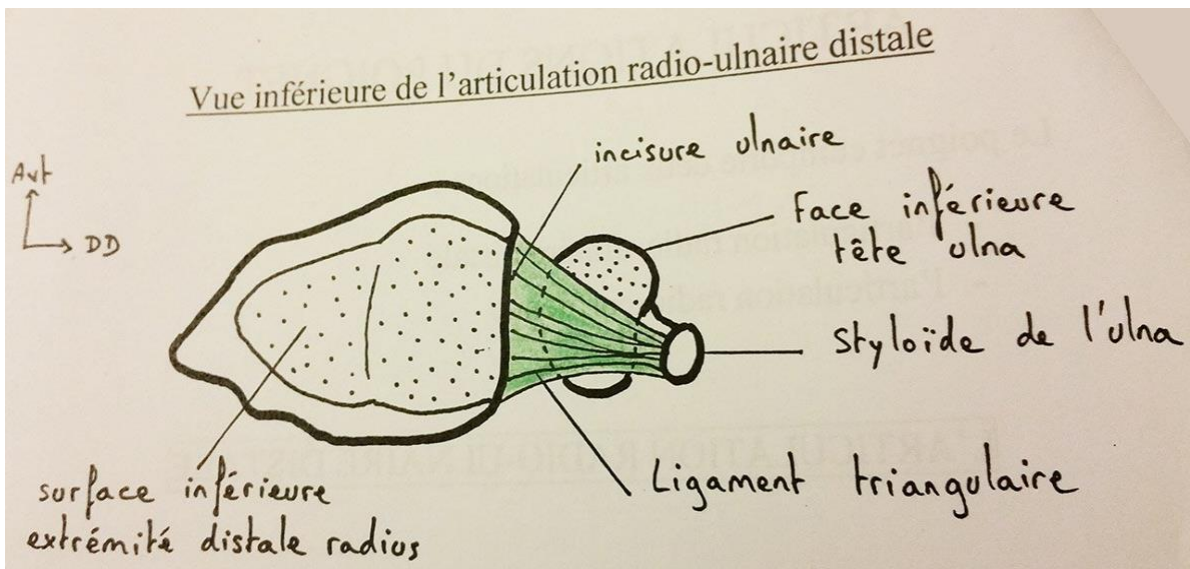
Os du carpe et du métacarpe sauf lunatum

Métacarpiens : I - V

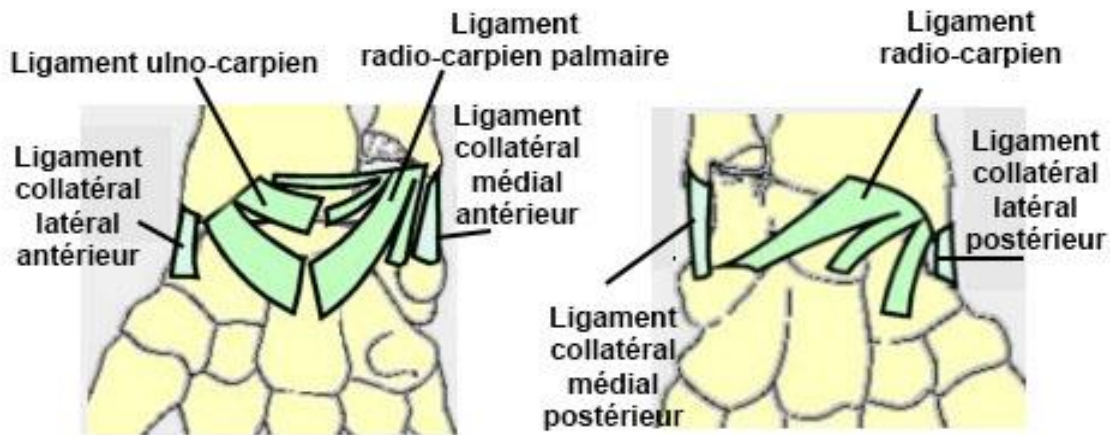
Références :

- 1-Alain Bouchet et Jacques Cuilleret, Anatomie topographique, descriptive et fonctionnelle. tome 3, troisième édition, SIMEP.
- 2-Henri Rouvière et André Delmas, Anatomie humaine, descriptive, topographique et fonctionnelle. tome 3 membres, 15^e édition, MASSON.
- 3-Si Salah Hammoudi. le cours d'anatomie. descriptive, topographique et fonctionnelle. appareil locomoteur 1 membre supérieur. Auto-édition. HS.

Laboratoire d'Anatomie Humaine. ARTICULATIONS DU POIGNET ET DE LA MAIN



Ligaments du poignet



Main droite
Vue palmaire

Main droite
Vue dorsale

